

Líquen plano plantar – relato de caso

Lichen planus plantaris – case report

Alana Maiara Martins Bezerra¹, Juliana Maria Cavalcante Ribeiro Ramos²,
Valdenor Neves Feitosa Júnior³, José Telmo Valença Júnior⁴, José Wilson Accioly Filho⁵

Resumo

O Líquen plano (LP) é uma doença inflamatória mucocutânea de etiologia desconhecida, apresentando várias formas clínicas, sendo uma delas o LP palmoplantar. Possui maior incidência em homens, acometendo preferencialmente o cavo dos pés, bilateralmente. Pode ter relação com vírus da hepatite C e vacinação para hepatite B. É uma patologia cutânea rara de difícil diagnóstico, pois mimetiza outras dermatoses, como psoríase, eczema e verruga vulgar, sendo fundamental o estudo histopatológico para definir o diagnóstico. Os autores descreveram um caso de LP palmoplantar em um homem de 48 anos, inicialmente diagnosticado como eczema de contato e, posteriormente, como psoríase plantar. Apenas após estudo histopatológico de biopsia incisional confirmou tratar-se de LP plantar, ressaltando-se a importância da histopatologia para o diagnóstico.

Palavras chave: Líquen plano, líquen, eczema, queratodermia palmoplantar, hepatites.

Abstract

The Lichen Planus (LP) is a mucocutaneous inflammatory disease of unknown etiology, presenting various clinical forms, one of the palmoplantar LP. It has a higher incidence in men and affects mainly the hollow legs, bilaterally. It may be related to hepatitis C virus and vaccination for hepatitis B. It is a rare skin disease difficult to diagnose because it mimics other skin diseases such as psoriasis, eczema and verruca ordinary, is fundamental histopathology for diagnosis. The authors described a case of palmoplantar LP in a man of 48 years, initially diagnosed as contact eczema and later as psoriasis plant. Only after histopathology of biopsy confirmed it was LP plant, highlighting the importance of histopathology for diagnosis.

Keywords: Lichen Planus, lichen, eczema, keratoderma palmoplantar, hepatitis.

40

1. Graduada em Medicina pela Universidade Federal da Paraíba

2. Graduação em Medicina pela Universidade Federal do Maranhão. Residência em Dermatologia no Hospital Universitário Walter Cantídio - Universidade Federal do Ceará

3. Graduada em Medicina pela Universidade Federal do Ceará

4. Médico, doutorado em Ciências Médicas pela Universidade Estadual de Campinas. Docente da Universidade Federal do Ceará.

5. Dermatologista, professor, preceptor da residência e chefe do Serviço de Dermatologia do Hospital Universitário Walter Cantídio (HUWC), Universidade Federal do Ceará.

E-mail do primeiro autor: alana.maiara@hotmail.com

Recebido em 03/03/2016

Aceito, após revisão, em 06/03/2017

Introdução

Líquen plano (LP) é uma doença inflamatória crônica mucocutânea de etiologia desconhecida.¹A pele e mucosa oral são as áreas mais frequentemente envolvidas.^{1,5}Existem várias formas clínicas da doença como o tipo hipertrófico, atrófico, anular, ungueal, linear, mucoso, pilar, actínico, bolhoso e palmoplantar.^{1,2,5}A apresentação clínica do LP varia da área envolvida.¹ O líquen plano clássico é caracterizado por pápulas violáceas achatadas poligonais que, em alguns casos, podem ser intensamente pruriginosas.¹As lesões são recobertas por uma rede de escamas brancas conhecidas como estrias de Wickham.⁵O transtorno é mais comumente observado em adultos de meia-idade entre 30 a 60 anos de idade.^{4,5} O acometimento palmoplantar pelo LP é raro.^{3,4} O LP palmoplantar não têm morfologia clínica classicamente descrita tornando-se, portanto, difícil estabelecer o diagnóstico.³

Relato do caso

Paciente masculino, 48 anos, branco, com história de surgimento, há

aproximadamente três anos, de lesão do tipo placa eritemato-descamativa na região do cavo plantar direito. Relatava, ainda, ardor e prurido local. Há mais ou menos dois anos, referiu piora dos sintomas associada a estresse emocional, quando, então, surgiu lesão semelhante no pé esquerdo (Figuras 1 e 2). Paciente procurou atendimento médico sendo inicialmente diagnosticado como eczema de contato e, posteriormente, como psoríase plantar. Devido à persistência dos sintomas de ardor e prurido, procurou serviço especializado de Dermatologia. Foi submetido a biópsia incisional e os achados histopatológicos foram compatíveis com líquen plano plantar (Figura 3). Realizou exames de sangue: hemograma completo, função renal, eletrólitos, glicemia em jejum e sorologias (hepatite B, hepatite C, HIV e sífilis) que não mostraram alterações. Após o diagnóstico, foi instituído tratamento tópico com tacrolimo 0,1% para ambas as lesões. Paciente segue em acompanhamento ambulatorial e, no momento, após três meses de evolução, apresenta melhora moderada do líquen plano plantar.

Líquen plano plantar – relato de caso

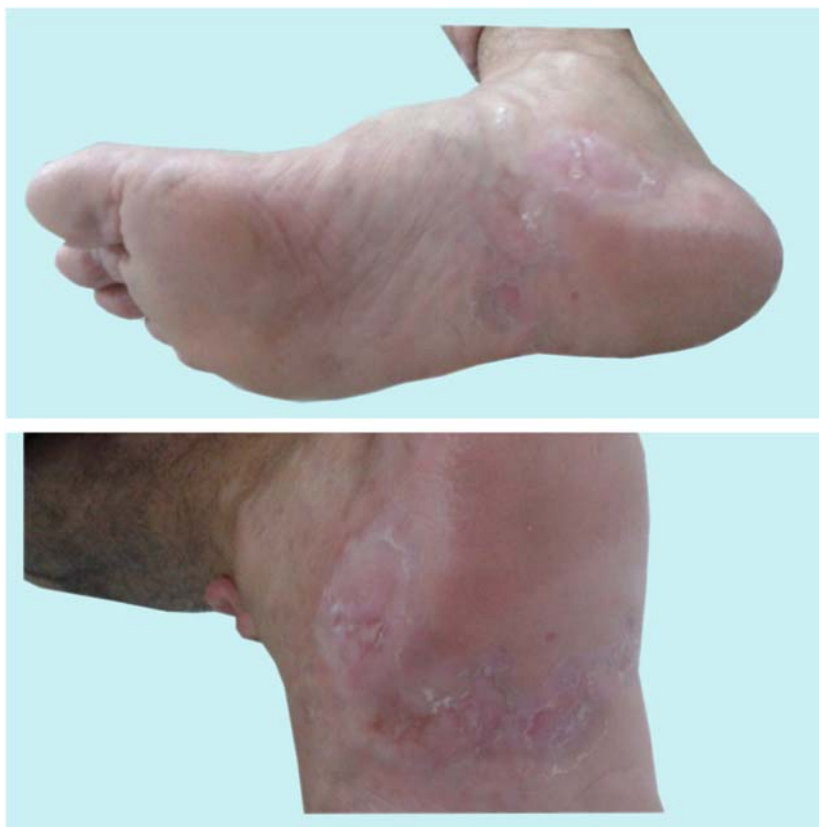

Figura 1 – Líquen plano plantar. Placa eritemato-descamativa no cavo plantar direito.

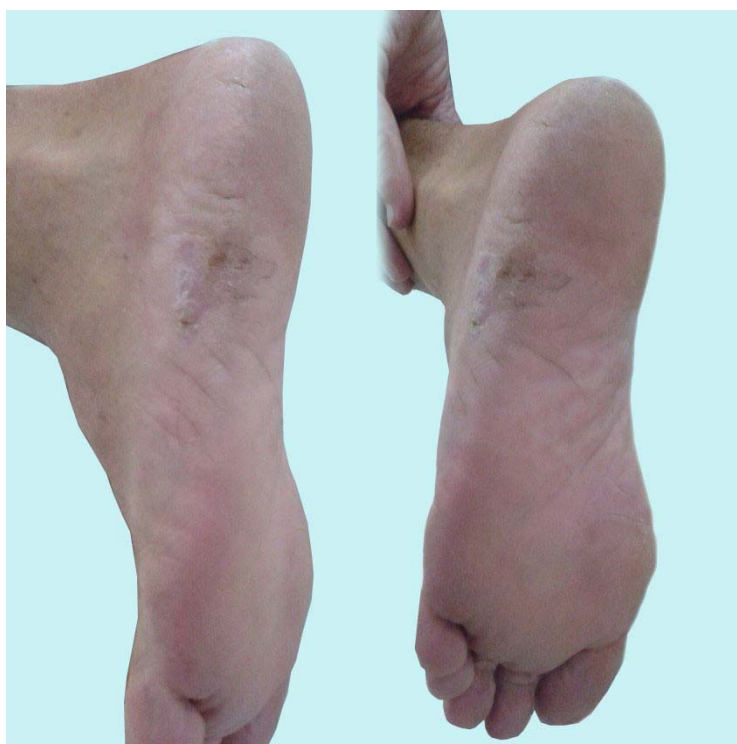

Figura 2 –Líquen plano plantar. Placa eritemato-descamativa no pé esquerdo.

Líquen plano plantar – relato de caso

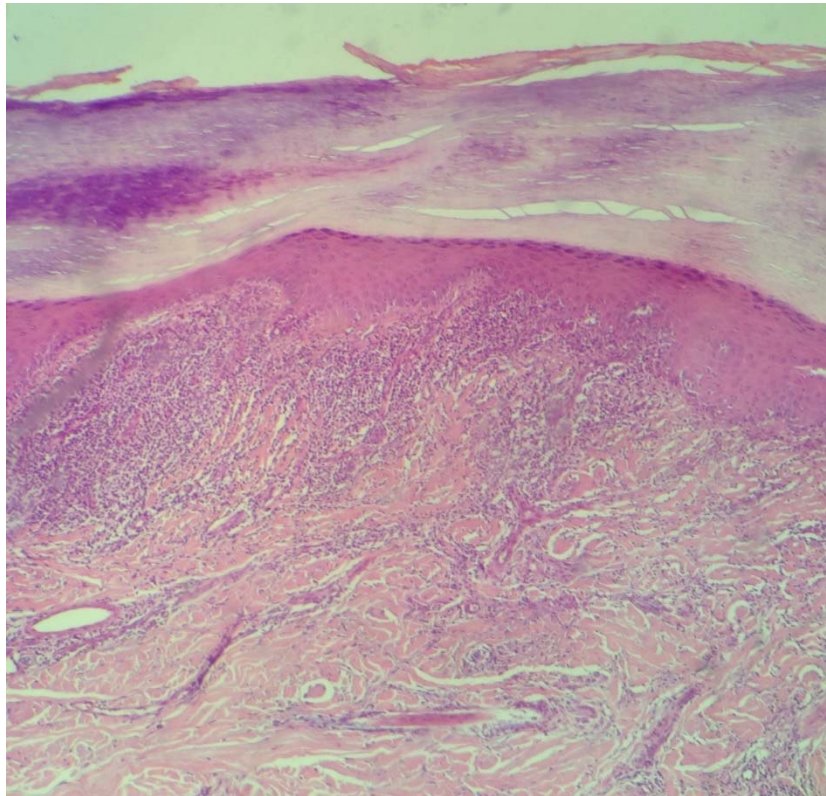


Figura 3 - Líquen plano plantar. Infiltrado inflamatório linfocítico superficial em faixa na derme superficial.

Discussão

Líquen plano palmoplantar é considerada uma variante rara e de difícil diagnóstico devido à sua semelhança com outras condições dermatológicas como psoríase, eczema, verruga vulgar, calo e sífilis.^{3,5}Diversos padrões morfológicos de lesões palmoplantares em LP foram descritos: queratose pontuada, queratodermia difusa, forma ulcerada e placas eritematosas, sendo essa última a forma mais comum de apresentação.³ Relatos de casos anteriores informam que esse padrão é mais comum em

homens do que em mulheres.^{2,3}Em concordância com tal informação, o presente paciente era do gênero masculino e apresentava lesão em placa eritemato-descamativa.

O LP palmoplantar pode manifestar-se isoladamente ou associado a outras lesões de líquen plano.^{1,2}Em contraste com o LP clássico, as estrias de Wickham normalmente não são visualizadas no LP palmoplantar devido à espessura da camada córnea nessa região que obscurece o espessamento localizado da camada granulosa que é o

correspondente histopatológico das estrias.^{3,5} Na literatura observa-se que o LP plantar geralmente é bilateral e o local de acometimento preferencial é a região do cavo plantar.^{2,3} Estudo anterior demonstrou que 89% dos pacientes com LP palmoplantar relatavam prurido.³

No presente caso o paciente apresentava placas eritemato-descamativas pruriginosas nos pés localizadas, preferencialmente, no cavo plantar direito. Não há relatos de dor tipo ardência associada a LP plantar como no presente relato de caso. LP também tem sido associado com vírus da hepatite C e vacinação para hepatite B.⁵ O paciente não apresentava história de vacinação em passado recente e a sorologia para hepatite C foi negativa. Por fim, concluiu-se que o estudo histopatológico é fundamental para estabelecer o diagnóstico de líquen plano plantar.

Conclusão

Líquen plano plantar é uma variante clínica rara de líquen plano (LP), com prevalência em homens. Relatou-se um caso de LP plantar em homem com 48 anos apresentando placas eritemato-descamativas pruriginosas em cavo plantar direito.

Referências

1. Le Cleach L, Chosidow O. Lichen Planus. *N Engl J Med*. 2012 Feb;366:723-32.
2. Landis M,BohyerC, BahramiS, Brogan B. Palmoplantar Lichen Planus: A Rare Presentation of a Common Disease. *J Dermatol Case Rep*. 2008 Mar; 2(1):8-10.
3. Pérez JS, Buceta LR, Fraga J, DíezAG. Lichen planus with lesions on the palms and/or soles: prevalence and clinicopathological study of 36 patients. *Br J Dermatol*. 2000 Sep;142:310-14.
4. JueMS, Lee JW, Ko JY, Yeo KY, KimJS, Yu HJ. Childhood Lichen Planus with Palmoplantar Involvement. *Ann Dermatol*. 2010 Jun 22(1):51-53.
5. MadkeB, GutteR, DoshiB, Khopkar U. Hyperkeratotic Palmoplantar Lichen Planus in a child. *Indian J Dermatol*. 2013 Sep-Oct; 58(5):405-07.